192　強皮症関連潜在性肺高血圧症に対する治療介入の有用性	楠瀬　賢也

【目的】肺高血圧症（pulmonary hypertension、PH）は様々な原因により肺動脈圧が上昇する病態であり、特に全身性強皮症（systemic sclerosis、SSc）はPH発症の高リスク群である。SScにおいてPHは主な死因の1つであり、早期発見・早期治療による予後改善効果が期待される。SSc患者に対するPH検査のうち、非侵襲的な検査法として心エコー図検査が広く用いられている。一方で安静時の心エコー図検査だけでは早期の病態をとらえることに限界があるため、運動負荷心エコー図検査により、潜在性肺高血圧症を検出する試みがなされてきた。本研究の目的は潜在性肺高血圧症の頻度の調査を SSc 患者に対して行い、さらに同意の得られた患者において肺血管拡張薬による治療を行うことで、将来の顕性肺高血圧症への進展を抑制することが可能かどうか検討することである。

【方法】2013年1月から2017年12月の期間に、徳島大学病院超音波センターで6分間歩行負荷心エコー図検査を施行したSSc患者を対象とした。左心不全、慢性閉塞性肺疾患、先天性心疾患、肥大型心筋症、心房細動・ペースメーカ調律、三尖弁逆流（tricuspid regurgitation、TR）が消失、安静時にPHの基準を満たす症例を除外した 。

【結果】2019年3月末までに243例を登録した。全症例の内訳は年齢58±13歳、性別は女性が90%であった。潜在性肺高血圧症の基準を満たした症例は57例であり、全体の23%であった。以下に潜在性肺高血圧の基準を満たした症例の代表例を提示する。現在、6分間歩行負荷心エコー図検査を受けた患者を登録し、前方視的に予後調査を行っている。また、治療介入した症例もあるため、治療介入の有無により予後に差が出るかも検討をする予定である。今後も症例登録を進め、潜在性肺高血圧症に対する肺血管拡張薬の治療効果について、検討する予定である。
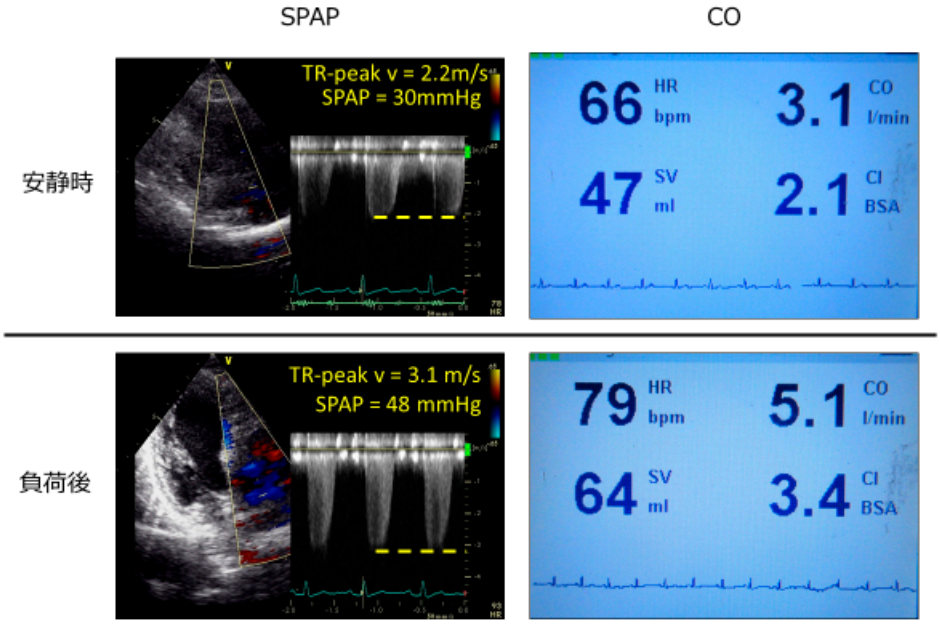
潜在性肺高血圧症　代表例